

ARTÍCULO ORIGINAL

Evaluación de la eficacia de la dermatoscopia para el diagnóstico del carcinoma basocelular

Dr. Liurbys Rodríguez Pino¹ , MSc. Dra. Dunia Sotolongo Díaz² , MSc. Dra. Maritza de la Caridad Barrios González³ 

¹Universidad de Ciencias Médicas de Ciego de Ávila, Ciego de Ávila, Cuba

²Hospital General Universitario “Dr. Antonio Luaces Iraola”, Ciego de Ávila, Ciego de Ávila, Cuba

³Clínica Estomatológica “Centro”, Ciego de Ávila, Ciego de Ávila, Cuba

RESUMEN

Introducción: el carcinoma basocelular produce invasión local con destrucción y daño tisular y es la neoplasia cutánea más frecuente, sobre todo en pacientes de raza blanca y que viven en las zonas próximas al ecuador. **Objetivo:** evaluar la eficacia absoluta de la dermatoscopia en el diagnóstico del carcinoma de las células basales. **Método:** estudio analítico transversal en una población de 120 pacientes mayores de 30 años del área sur de la Provincia de Ciego de Ávila con diagnóstico clínico de carcinoma basocelular. Se realizó la estimación puntual y por intervalos de confianza del 95% de la sensibilidad, la especificidad, los valores predictivos positivos y negativos para lo que se compararon los resultados obtenidos por dermatoscopia con el patrón de referencia (evaluación histológica). **Resultados:** predominaron el sexo masculino y las personas mayores de 60 años, de color de la piel blanco, y las lesiones se localizaron, con mayor frecuencia, en la cara y en el cuello. El patrón clínico predominante fue el carcinoma basocelular pigmentado y los patrones histopatológicos con mayor incidencia fueron el sólido quístico y el adenoide. Las telangiectasias ramificadas y la ausencia de retículo pigmentado fueron los principales hallazgos dermatoscópicos. Se encontró una alta correspondencia entre los diagnósticos histológico y dermatoscópico. **Conclusiones:** con el uso de la dermatoscopia se incrementa la eficacia del diagnóstico del carcinoma basocelular. Constituye un procedimiento necesario en la práctica dermatológica diaria y un complemento insustituible del examen clínico si se realiza con especialistas entrenados en la técnica y con experiencia en su uso.

Palabras clave: carcinoma basocelular; diagnóstico; eficacia

ABSTRACT

Introduction: basal cell carcinoma produces local invasion with destruction and tissue damage and is the most frequent cutaneous neoplasm, especially in white patients who live in areas close to the equator. **Objective:** to evaluate the absolute efficacy of dermatoscopy in the diagnosis of basal cell carcinoma. **Method:** cross-sectional analytical study in a population of 120 patients over 30 years of age in the southern area of the Province of Ciego de Ávila with a clinical diagnosis of basal cell carcinoma. It was made a punctual estimation and by confidence interval of the 95% of the sensitivity, specificity, positive and negative predictive values for which the results obtained by dermatoscopy were compared with the reference pattern (histological evaluation). **Results:** male sex and people over 60 years of age, of white skin color predominated, and the lesions were located, more frequently, on the face

and neck. The predominant clinical pattern was pigmented basal cell carcinoma and the histopathological patterns with the highest incidence were cystic solid and adenoid. Branched telangiectasias and the absence of pigmented reticulum were the main dermatoscopic findings. A high correspondence was found between histological and dermatoscopic diagnoses. **Conclusions:** with the use of dermatoscopy the efficacy of the diagnosis of basal cell carcinoma is increased. It is a necessary procedure in daily dermatological practice and an irreplaceable complement to the clinical examination if performed with specialists trained in the technique and experienced in its use.

Key words: basal cell carcinoma; diagnosis; effectiveness

INTRODUCCIÓN

El carcinoma basocelular (CBC), también llamado carcinoma de células basales o basolioma, es un tumor de malignidad limitada o con poco riesgo de producir metástasis que está localizado en el epitelio cutáneo, que tiene una morfología similar al estrato basal de la epidermis y que produce invasión local con destrucción y daño tisular.^(1,2) Es, en la actualidad, la neoplasia cutánea más frecuente, sobre todo en pacientes de la raza blanca y que viven en las zonas próximas al ecuador.⁽³⁾

Cada año se diagnostican 10 millones de pacientes con CBC en todo el mundo⁽⁴⁾. En Cuba, de acuerdo al Anuario Estadístico de Salud, en 2014 el cáncer de piel ocupó el primer lugar para ambos sexos, con mayor incidencia en el masculino (104,3x100,000 habitantes).⁽⁵⁾

Estudios realizados en diferentes provincias cubanas demuestran que esta enfermedad varía de acuerdo al centro de procedencia de los pacientes y a la localización anatómica de las lesiones. En la Provincia de Matanzas, en el quinquenio 2012-2016, se informaron 2 255 casos, según la Oficina de Estadística de la Dirección Provincial de Salud.⁽⁶⁾

En la Ciudad de Puerto Padre, de la Provincia de Las Tunas, entre los años 2002 y 2011 se informó que la tasa de incidencia del CBC aumentó de 28 a 65 por 100 mil habitantes⁽⁷⁾ y, en la Provincia de Artemisa, el 47,1% de los pacientes atendidos en el Servicio de Cirugía Maxilofacial del Hospital General Docente "Ciro Redondo García" entre 2000 y 2009 fueron diagnosticados con CBC facial.⁽⁸⁾

Antes del uso de la técnica dermatoscópica los tumores de piel se diagnosticaban por medio del examen clínico y por biopsia de piel con estudio histopatológico de confirmación, lo que implicaba un mayor margen de error diagnóstico porque se pueden extirpar, innecesariamente, lesiones aparentemente malignas que corresponden a queratosis seborreicas, queratosis actínicas, nevus melanocíticos, verrugas vulgares y lentigos solares, entre otros.

En la actualidad varios estudios que describen la eficacia diagnóstica de esta técnica la consideran como un paso intermedio entre la observación clínica y el estudio histopatológico de una lesión.^(4,6,9,10)

En el año 2005 se creó en Cuba la primera consulta de dermatoscopia en el Hospital Clínico Quirúrgico "Hermanos Ameijeiras", de Ciudad de La Habana; después esta técnica se generalizó a los principales hospitales de la capital y a los hospitales provinciales. Desde hace pocos años se cuenta con un dermatoscopio en la Provincia de Ciego de Ávila, en 2018 se publicaron los

primeros resultados y se evidenciaron las características dermatoscópicas de enfermos con CBC y un acercamiento a la utilidad de este procedimiento.⁽¹¹⁾

Corroborar la exactitud del diagnóstico clínico con la dermatoscopia, así como la eficacia diagnóstica frente a la evaluación histológica, es algo necesario en los servicios que comienzan con la utilización y el entrenamiento en esta técnica.

El objetivo del presente estudio es evaluar la eficacia absoluta⁽¹²⁾ de la dermatoscopia en el diagnóstico del CBC en pacientes atendidos en el Servicio de Dermatología del Hospital Provincial "Dr. Antonio Luaces Iraola" entre 2015 y 2018.

MÉTODO

Se realizó un estudio analítico transversal en una población de 120 pacientes mayores de 30 años del área sur de la Provincia de Ciego de Ávila con diagnóstico clínico de CBC que fueron atendidos en la Consulta de Dermatología del Hospital Provincial General Docente "Dr. Antonio Luaces Iraola" de la Provincia de Ciego de Ávila entre 2015 y 2018. Se excluyeron los pacientes que no quisieron participar en el estudio o con lesiones no accesibles al dermatoscopio.

El diagnóstico clínico de las lesiones fue realizado por una residente de la Especialidad de Histología, perteneciente a las Ciencias Básicas Biomédicas, y confirmado por dos Especialistas en Dermatología. Los pacientes que presentaron lesiones con características clínicas consistentes con el diagnóstico de CBC fueron caracterizadas según la forma clínica que presentaban: nódulo ulcerativo, pigmentado, esclerodermiforme o morfeico terebrante, plano o superficial, pagetoide y síndrome del carcinoma basocelular nevoide.

Dos Especialistas en Dermatología con más de 15 años de experiencia profesional y más de cinco en la evaluación dermatoscópica analizaron las imágenes de las lesiones.

Para el diagnóstico dermatoscópico se utilizó el algoritmo propuesto por Menzies y colaboradores⁽¹³⁾ en el año 2000 que tiene en cuenta, para el diagnóstico de CBC, los siguientes aspectos: ausencia de retículo pigmentado en las células y al menos uno de los cinco criterios positivos definidos (telangiectasias ramificadas, hojas de arce, ruedas de carro, nidos ovoides azul-gris y la aparición o no de ulceración).

La muestra histológica se obtuvo después del examen clínico y dermatoscópico, se extirparon las lesiones en su totalidad y se procesaron con la técnica de inclusión en parafina y teñido con hematoxilina y eosina. El diagnóstico fue realizado siempre por el mismo Especialista en Anatomía Patológica.

Para determinar la eficacia absoluta se realizó la estimación puntual y por intervalos de confianza de 95% de la sensibilidad, la especificidad y los valores predictivos positivos (VPP) y negativos (VPN), para lo que se compararon los resultados obtenidos por dermatoscopia con un estándar de oro o un patrón de referencia que fue la evaluación histológica.

Los datos de los pacientes se registraron en una planilla confeccionada al efecto (registro primario) y se resumieron en una tabla de 2x2 a partir del programa EPIDAT 3.1.

Se contó con el consentimiento informado del paciente de forma voluntaria. El proyecto fue aprobado por el Comité de Ética y el Consejo Científico del hospital.

RESULTADOS

Del total de pacientes estudiados el 65% (78) tenían más de 60 años, mientras que el grupo etario menos afectado fue el 31 a 40 años (cinco, 4%) -tabla 1-.

Tabla 1. Distribución de los pacientes según los grupos de edades

Grupos de edades	No.	%
31 – 40 años	5	4
41 – 50 años	14	12
51 – 60 años	23	19
> 60 años	78	65
Total	120	100

Hubo un predominio del sexo masculino (83, 69%). Las principales localizaciones de las lesiones incluyeron a la región facial (69%), seguida de la del cuello (21%). En la región del tronco y los miembros superiores también se encontraron lesiones, pero en menor proporción (8% y 3%, respectivamente). Se encontraron 50 pacientes con fototipo II (41%), 37 con fototipo I (31%) y 30 con fototipo III (25%).

Los patrones clínicos que predominaron fueron el CBC pigmentado (71, 59%), seguido de la variante nódulo ulcerativa (35, 29%), el CBC plano o superficial (13, 11%) y el síndrome del CBC nevoide que estuvo presente en un paciente (1%).

La figura 1 muestra que la mayoría de los pacientes presentó un patrón histopatológico de tipo sólido quístico (81, 67%) y que el fibrosante se presentó solo en un caso (0,8%).

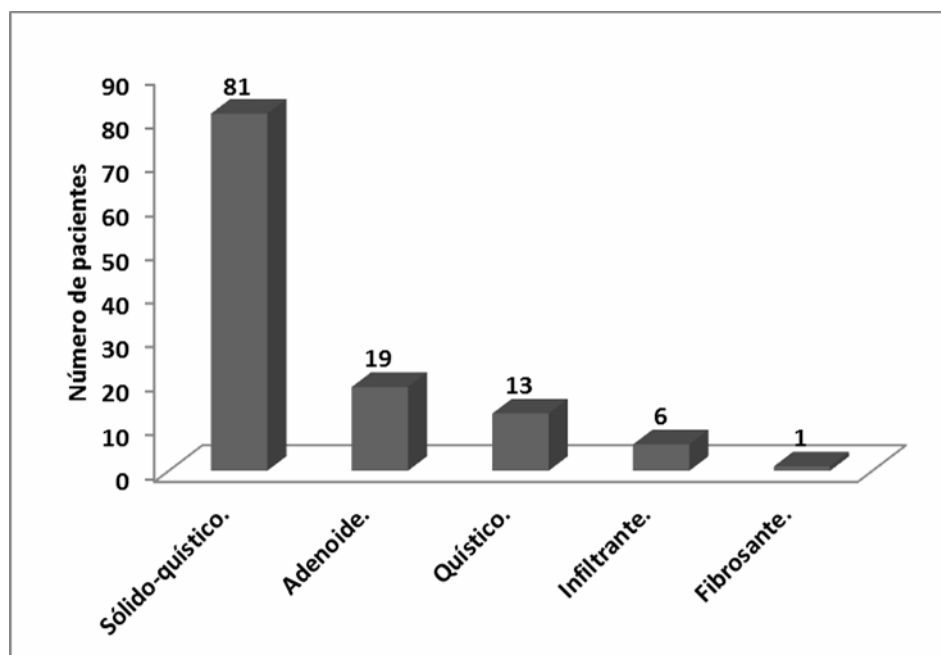


Figura 1. Distribución de los pacientes según el patrón histopatológico

Las características o los patrones dermatoscópicos más frecuentes fueron las telangiectasias ramificadas (53, 44,2%) y la ausencia de retículo pigmentado (41, 34,2%) -tabla 2-.

Tabla 2. Distribución de los pacientes de acuerdo a las características dermatoscópicas de las lesiones

Características dermatoscópicas	No.	%
Telangiectasias ramificadas	53	44,20
Ausencia de retículo pigmentado	41	34,20
Áreas en hoja de arce	12	10,00
Grandes nidos ovoides azul y gris	8	6,60
Áreas en rueda radiada	6	5,00
Total	120	100

Los diagnósticos dermatoscópicos e histopatológicos en los pacientes estudiados fueron coincidentes en 117 resultados positivos de los 119 diagnosticados por la prueba de referencia y en uno negativo (tabla 3).

Tabla 3. Valores de eficacia absoluta

Dermatoscopia	Análisis histológico		Total
	Positivo	Negativo	
Positivo	117	0	117
Negativo	2	1	3
Total	119	1	120

Sensibilidad: 98,32%; IC 95% (95,59-100,00)

Especificidad: 100,00%; IC 95% (50,00-100,00)

VPP: 100,00; IC 95% (99,57 100,00)

VPN: 33,33%; IC 95% (0,00-100,00)

Índice de validez (por ciento de acierto): 98,33; IC 95% (95,63-100,00)

DISCUSIÓN

El aumento del número de pacientes a medida que avanza la edad, como se presenta en este trabajo, se corresponde con lo descrito para los pacientes con CBC,^(8,9,14,15) lo que parece deberse a que a mayor edad existe mayor tiempo de exposición a las radiaciones ultra violeta (RUV).^(9,15) Es importante considerar en la génesis del CBC tanto la exposición solar intensa esporádica como la exposición solar continua y regular. Además de la exposición a las RUV factores del huésped, como la tendencia a quemarse con el sol o la pobre capacidad de bronceado, también han sido asociados a mayor riesgo de CBC.^(1-3,14,15)

En la aparición de CBC en pacientes entre 30 y 40 años debe tenerse en cuenta a las RUV acumuladas durante la infancia temprana y la adolescencia, así como en las lesiones por quemaduras de sol que pueden presentarse en la infancia.^(3,14,15)

El predominio del sexo masculino en este estudio coincide con los estudios revisados debido a que los hombres, por lo general, realizan, desde edades tempranas de la vida y con mayor frecuencia que las mujeres, juegos al aire libre y ocupaciones sin cuidados en la piel.^(1,4,8,11,14)

Existe un aumento del riesgo de cáncer en poblaciones blancas, en los individuos con similares fototipos de piel a los encontrados en este estudio,

debido a la relación existente entre el fototipo de piel y la vulnerabilidad hacia las RUV.^(1,2,8,11,14,15)

El CBC pigmentado y el nódulo ulcerativo constituyen los patrones clínicos más frecuentes aunque, por lo general, es el nodular el de mayor frecuencia.^(8,9,15,16) En cuanto al CBC plano la frecuencia encontrada es similar con lo que muestran otros estudios.⁽⁹⁻¹¹⁾

Los patrones histopatológicos que con mayor frecuencia se encontraron en el estudio coinciden con los informes publicados en Ecuador,⁽⁹⁾ Perú⁽¹⁷⁾ y Cuba.⁽¹¹⁾ Por otra parte, como criterio básico para el diagnóstico dermatoscópico del CBC, debe estar ausente el retículo pigmentado, que es un criterio de lesión melanocítica, aunque puede observarse de forma excepcional.^(10,18) La presencia de telangiectasias ramificadas es otro criterio que, de acuerdo a la literatura revisada, aparece del 52 al 82% de los CBC, con una sensibilidad diagnóstica del 96,1% y una especificidad del 90,9%.⁽⁹⁾ Las estructuras en hojas de arce se encuentran en el 15% de los CBC y tienen una especificidad diagnóstica del 100%.⁽⁸⁾ Los grandes nidos ovoides de color azul-gris en este estudio se encontraron en el 6,6% de los pacientes; se informa su presencia en el 47% y hasta el 55% de los CBC.⁽⁹⁾ Las áreas radiadas que se localizan en la periferia de la lesión poseen una especificidad del 100%, pero solo se encuentran en el nueve al 10% de los casos.^(9,18)

Debido a que la frecuencia de aparición de las características dermatoscópicas difiere entre los diferentes subtipos de CBC se plantea que ninguna estructura dermatoscópica es específica para un subtipo histológico de CBC.⁽¹¹⁾

La dermatoscopia aumenta la exactitud de diagnóstico clínico del CBC.^(9,16,18) Según algunos autores la sensibilidad diagnóstica de la dermatoscopia llega al 93% en observadores experimentados, con una especificidad del 89%.^(9,11,16) Esta técnica no solo facilita el diagnóstico diferencial, sino que brinda información adicional útil para la determinación de márgenes quirúrgicos y evaluación de la respuesta al tratamiento.^(6,9,11,18)

La eficacia diagnóstica de la dermatoscopia depende, en gran medida, del entrenamiento y de la experiencia de los profesionales que utilizan esta herramienta.^(4,10) La coincidencia encontrada en este estudio con el examen histopatológico es una prueba de la necesidad de la utilización de la dermatoscopia por especialistas con estas condiciones.

Principal limitación: este estudio muestra la eficacia del diagnóstico del CBC sin tener en cuenta la posible correlación por separado de los patrones dermatoscópicos con las variedades clínicas e histológicas del CBC.

CONCLUSIONES

Las características dermatoscópicas más frecuentes fueron las telangiectasias ramificadas y la ausencia de retículo pigmentado. Los resultados de esta investigación demuestran que con el uso de la dermatoscopia se incrementa la eficacia del diagnóstico del CBC si se realiza con especialistas entrenados en la técnica y con experiencia en su uso, por lo que constituye un procedimiento necesario en la práctica dermatológica diaria y un complemento insustituible del examen clínico.

REFERENCIAS BIBLIOGRÁFICAS

1. Negrín Díaz ML. Carcinoma Basocelular. Dermatol Venez [Internet]. 2008 [citado 15 Mar 2019];46(1):4-16. Disponible en: <http://revista.svderma.org/index.php/ojs/article/view/75/75>
2. Mejía A, Velásquez M. Biología e inmunopatogénesis del carcinoma espinocelular y el basocelular. Rev Asoc Colomb Dermatol [Internet]. 2013 Abr-Jun [citado 15 Mar 2019];21(2):159-68. Disponible en: <https://revista.asocolderma.org.co/index.php/asocolderma/article/view/258/236>
3. Sánchez Tadeo MT, Chávez Luna JA, Jáuregui Aguirre E, Suárez González A, Barba Gómez JM. Perfil epidemiológico del carcinoma basocelular en adultos jóvenes del Estado de Jalisco. Sal Jal [Internet]. 2017 May-Ago [citado 27 Mar 2019];4(2):111-122. Disponible en: <https://www.medigraphic.com/pdfs/saljalisco/sj-2017/sj172f.pdf>
4. Fernández Martori M, Cabrera Corrales M, García Gómez R. Precisión del diagnóstico dermatoscópico para el carcinoma basocelular en el Servicio de Dermatología. Policlínico Colón-Este. 2012. Gac Méd Espirit [Internet]. 2014 Dic [citado 27 Mar 2019];16(3):01-12. Disponible en: http://scielo.sld.cu/scielo.php?script=sci_arttext&pid=S1608-89212014000300008
5. Cuba. Ministerio de Salud Pública. Dirección Nacional de Registros Médicos y Estadísticas de Salud. Anuario Estadístico de Salud 2017 [Internet]. La Habana: Minsap; 2018 [citado 27 Mar 2019]. p. 68-77. Disponible en: <http://files.sld.cu/dne/files/2018/04/Anuario-Electronico-Espa%C3%B1ol-2017-ed-2018.pdf>
6. Piña Rodríguez Y, Piña Russinyol JJ, Piña Rodríguez JJ, Castro Morillo A M, Darías Domínguez C. Dermatoscopia para establecer márgenes quirúrgicos mínimos en la resección de carcinomas basocelulares. Rev Méd Electrón [Internet]. 2018 Ene-Feb [citado 27 Mar 2019];40(1):110-9. Disponible en: http://scielo.sld.cu/scielo.php?script=sci_arttext&pid=S1684-18242018000100012
7. Rojas Barly L, De la Paz Peña S, Batista Lozada M, Santana González JV. Comportamiento del cáncer de piel no melanoma en Puerto Padre. Rev Electrón [Internet]. 2014 Jun [citado 21 Mar 2019];39(6):[aprox. 6 p.]. Disponible en: <http://revzoilomarinello.sld.cu/index.php/zmv/article/view/288/474>
8. Viñas García M, Algozaín Acosta Y, Álvarez Campos L, Quintana Díaz JC. Comportamiento del carcinoma basocelular facial en Artemisa durante la última década. Rev Cubana Estomatol [Internet]. 2011 Jun [citado 21 Mar 2019];48(2):121-128. Disponible en: http://scielo.sld.cu/scielo.php?script=sci_arttext&pid=S0034-75072011000200004&lng=es
9. Guevara Novoa MP. Utilidad de la dermatoscopia para el diagnóstico de carcinoma basocelular en pacientes con diagnóstico clínico que acuden a la consulta externa de dermatología de los Hospitales: Carlos Andrade Marín, Dermatológico Gonzalo González y de Especialidades de las Fuerzas Armadas N°1, 2014 [tesis]. Quito: Universidad Central del Ecuador; 2015 [citado 24 Mar 2019]. Disponible en: <http://www.dspace.uce.edu.ec/bitstream/25000/4705/1/T-UCE-0006-134.pdf>
10. Alcalá Pérez D, Medina Bojórquez A, Torres González S, Navarrete Franco G, Ramos Garibay A, Peralta Pedrero ML, et al. Correlación clínica, histológica y dermatoscópica del carcinoma basocelular. Rev Cent Dermatol Pascua [Internet]. 2013 Ene-Abr [citado 24 Mar 2018];22(1):5-14. Disponible en: <http://www.medigraphic.com/pdfs/derma/cd-2013/cd131a.pdf>

11. Montes de Oca Álvarez M, Sotolongo Díaz D, González López M, Obregón Valdivia P, Noa Arias M, Ivañez González O. Utilidad del dermatoscopio en el diagnóstico del carcinoma basocelular. MediCiego [Internet]. 2018 [citado 24 Mar 2018]; 24(1):25-31. Disponible en: <http://www.revmediciego.sld.cu/index.php/mediciego/article/view/843/1205>
12. Jiménez Paneque R. Metodología de la Investigación. Elementos básicos para la investigación clínica [Internet]. La Habana: Ciencias Médicas, 1998 [citado 24 Mar 2018]. p.76. Disponible en: http://www.sld.cu/galerias/pdf/sitios/rehabilitacion-doc/metodologia_dela_investigacion-texto.pdf
13. Menzies SW, Westerhoff K, Rabinovitz H, Kopf AW, McCarthy WH, Katz B. Surface microscopy of pigmented basal cell carcinoma. Arch Dermatol [Internet]. 2000 Aug [citado 24 Mar 2018]; 136(8):1012–16. Disponible en: <https://www.ncbi.nlm.nih.gov/pubmed/10926737>. <https://doi.org/10.1001/archderm.136.8.1012>
14. Barroso Fleitas BB, Díaz Lorenzo T, García Gómez R, Castañeda Lezcano S. La dermatoscopia en el diagnóstico de cáncer de piel no melanoma. Folia Dermatol Cubana [Internet]. 2014 [citado 24 Mar 2019]; 8(1): [aprox. 14 p.]. Disponible en: <https://www.medigraphic.com/pdfs/fofia/fd-2014/fd141b.pdf>
15. Peña Morán JW. Factores de riesgo e incidencia de carcinoma basocelular en el Hospital Teodoro Maldonado Carbo en el periodo 2013-2014 [tesis]. Ecuador: Universidad de Guayaquil; 2015 [citado 24 Mar 2019]. Disponible en: <http://repositorio.ug.edu.ec/bitstream/redug/10859/1/tesis%20CBC.pdf>
16. Darias Domínguez C, Garrido Celis J. Carcinoma basocelular. Un reto actual para el dermatólogo. Rev Med Electrón [Internet]. 2018 Ene-Feb [citado 21 Mar 2019]; 40(1):172-182. Disponible en: http://scielo.sld.cu/scielo.php?script=sci_arttext&pid=S1684-18242018000100017
17. Benites Díaz SR, Cabrejo Paredes JE. Subtipos histopatológicos del carcinoma basocelular y su distribución corporal en pacientes del Hospital Belén de Trujillo, 2007-2013. UCV-SCIENTIA [Internet]. 2016 [citado 21 Mar 2019]; 8(2):104-110. Disponible en: <https://dialnet.unirioja.es/servlet/articulo?codigo=6181526>
18. Roldán Marín R, Carlos Ortega B. Utilidad de la dermatoscopia en el carcinoma basocelular. Dermatología Cosmética, Médica y Quirúrgica. [Internet]. 2014 Oct-Dic [citado 21 Mar 2019]; 12(4):282-287. Disponible en: <https://www.medigraphic.com/pdfs/cosmetica/dcm-2014/dcm144j.pdf>

CONTRIBUCIÓN DE LOS AUTORES

LRP: Concibió la idea e intervino en todas las etapas del estudio.

DSD: Asesoró el estudio e intervino en la redacción del manuscrito.

MCGB: Intervino en el análisis estadístico así como en la redacción del manuscrito.

Todos los autores aprobaron la versión finalmente emitida.

CONFLICTO DE INTERESES

Los autores declaran no tener conflicto de intereses

Recibido: 11-4-2019

Aprobado: 6-6-2019

Maritza de la Caridad Barrios González. Clínica Estomatológica "Centro", Ciego de Ávila, Ciego de Ávila, Cuba.

maritzabarrios@infomed.sld.cu

<https://orcid.org/0000-0002-5409-4351>